Salud ConCiencia ISSN: 2953-5247
Vol. 3 Núm. 1 (2024), e88
https://doi.org/10.55204/scc.v3i1.e88

Área: Medicina
Reporte de caso

Síndrome de Shone variante completa diagnosticado en el embarazo

Complete classic Shone complex diagnosis during pregnancy

Jesús Alfredo Aguado Valerio[1][0009-0006-1412-0638], Miriam Gisela Rodríguez Madera[2][0009-0008-4956-7207], Jose Julian Gonzalez Cota[3] [0009-0000-7306-3174], José Pablo Sonqui Soto[4][0000-0002-6232-1032], Juan Carlos Soto García[5][0009-0005-5888-3402]

[1] Universidad Autónoma de Nuevo León, Facultad de Medicina. Unidad Médica de Alta Especialidad no.2 IMSS. Calle Vicente Guerrero 2165, Cajeme. 85130. Ciudad Obregón - Sonora. México

[2] Universidad Autónoma de Chihuahua, Facultad de Medicina. Unidad Médica de Alta Especialidad no.2 IMSS. Calle Vicente Guerrero 2165, Cajeme. 85130. Ciudad Obregón - Sonora. México

[3] Centro de estudios Universitarios - Xochicalco, Campus Mexicali. Facultad de Medicina. Unidad Médica de Alta Especialidad no.2 IMSS. Calle Vicente Guerrero 2165, Cajeme. 85130. 85130. Ciudad Obregón - Sonora. México

[4]Universidad Autónoma del Estado De México. Facultad de Medicina. Unidad Médica de Alta Especialidad no.2 IMSS - Servicio de Cardiología. Calle Vicente Guerrero 2165, Cajeme. 85130. 85130. Ciudad Obregón - Sonora. México

[5] Universidad Autónoma de Durango. Facultad de Medicina. Unidad Médica de Alta Especialidad no.2 IMSS - Servicio de Cardiología. Calle Vicente Guerrero 2165, Cajeme. 85130. 85130. Ciudad Obregón - Sonora. México

[1]jalfredoavalerio@gmail.com, [2] miriam.rodriguez.madera@gmail.com, [3]josegc729@gmail.com, [4]dr.sonqui@gmail.com, [5]juansoto.22@hotmail.com

Recibido: 2023-11-15
Revisado: 2023-11-22 al 2023-12-11
Corregido: 2023-12-20
Aceptado: 2023-12-26
Publicado: 2024-01-04

Salud ConCiencia
ISSN: 2953-5247

Los contenidos de este artículo están bajo una licencia de Creative Commons Attribution 4.0 International (CC BY 4.0) Los autores conservan los derechos morales y patrimoniales de sus obras.
The contents of this article are under a Creative Commons Attribution 4.0 International (CC BY 4.0) license. The authors retain the moral and patrimonial rights of their works.

Resumen.
Introducción: El síndrome de Shone, una rara cardiopatía congénita en adultos (0.67%), involucra obstrucciones en el ventrículo izquierdo, como la válvula mitral en paracaídas y la estenosis aórtica. El conocimiento sobre su evolución, especialmente en embarazadas y puérperas, es limitado y basado en casos aislados.
Objetivo: Ampliar la comprensión del síndrome de Shone durante el embarazo y el puerperio, aportando nuevos datos clínicos sobre su presentación, evolución y respuesta al tratamiento en pacientes puérperas, con el fin de mejorar el diagnóstico y tratamiento de esta rara afección cardíaca.
Exposición del caso: Paciente femenina de 24 años con antecedente de disnea de grandes esfuerzos y palpitaciones durante la infancia tratada como asma bronquial, cursando puerperio inmediato de primer embarazo de 28 semanas de gestación la cual es hospitalizada por exacerbación de disnea. Se realiza protocolo de estudio por disnea asociada a soplo cardiaco y bloqueo incompleto de rama derecha del haz de His, encontrando síndrome de Shone variante completa en estudios de imagen.
Conclusiones: Posterior a la resolución quirúrgica del embarazo se decide realizar manejo endovascular con aortoplastía y colocación de stent, resolviendo coartación aórtica y mejora gradientes del tracto de salida del ventrículo izquierdo, asociándose a una evolución clínica favorable.
Palabras Clave: Síndrome de Shone, cardiopatía congénita del adulto, embarazo, puerperio.
Abstract:
Introduction: Shone syndrome, a rare congenital heart disease in adults (0.67%), involves obstructions in the left ventricle, such as parachute mitral valve and aortic stenosis. Knowledge about its evolution, especially in pregnant and postpartum women, is limited and based on isolated cases.
Objective: To expand the understanding of Shone's syndrome during pregnancy and puerperium, providing new clinical data on its presentation, evolution and response to treatment in puerperal patients, in order to improve the diagnosis and treatment of this rare cardiac condition.
Case report: 24-year-old female patient with a history of dyspnea of great effort and palpitations during childhood treated as bronchial asthma, in the immediate puerperium of her first pregnancy of 28 weeks of gestation who is hospitalized due to exacerbation of dyspnea. A study protocol was performed due to dyspnea associated with cardiac murmur and incomplete right bundle branch block, finding complete variant Shone syndrome in imaging studies.
Conclusions: After surgical resolution of the pregnancy, it was decided to perform endovascular management with aortoplasty and stent placement, resolving aortic coarctation and improving left ventricular outflow tract gradients, associated with a favorable clinical evolution.
Keywords: Shone's syndrome, adult congenital heart disease, pregnancy, puerperium.

Cómo citar
Aguado Valerio JA, Rodríguez Madera MG, Gonzalez Cota JJ, Sonqui Soto JP, Soto García JC. Síndrome de Shone variante completa diagnosticado en el embarazo. Salud ConCienc. [Internet]. 2024;3(1):e88. https://doi.org/10.55204/scc.v3i1.e88
Aguado Valerio, J. A., Rodríguez Madera, M. G., Gonzalez Cota, J. J., Sonqui Soto, J. P., & Soto García, J. C. (2024). Síndrome de Shone variante completa diagnosticado en el embarazo. *Salud ConCiencia*, *3*(1), e88. https://doi.org/10.55204/scc.v3i1.e88

1. INTRODUCIÓN

El síndrome de Shone, también conocido como complejo o anomalía de Shone, es una cardiopatía congénita descrita por primera vez en 1963 por el cardiólogo pediatra Shone et al. (1) la cual se caracteriza por alteraciones estructurales que comprometen el flujo de entrada y salida del ventrículo izquierdo.

Esta entidad patológica fue caracterizada en la publicación original por cuatro anomalías: una válvula mitral en paracaídas, un anillo supravalvular de la aurícula izquierda, una estenosis subaórtica y una coartación de la aorta (1). En la actualidad la definición del Síndrome de Shone se ha extendido para englobar a otras lesiones que generen un compromiso del flujo de entrada y salida del ventrículo izquierdo (VI), utilizándose como criterios diagnósticos para la variante incompleta la presencia de al menos una lesión del tracto de entrada del VI (válvula mitral en paracaídas, anillo supravalvular mitral o estenosis mitral congénita) en asociación con al menos uno de los siguientes: obstrucción del tracto de salida del VI, estenosis aórtica, válvula aórtica bicúspide, arco aórtico hipoplásico o coartación aórtica, mientras que la presencia del espectro completo de lesiones obstructivas forman a la variante completa del síndrome (2–4).

Si bien son pocos los casos descritos en la literatura, estos han sido en su mayoría diagnosticados durante la infancia, siendo excepcional su diagnóstico en el adulto, reportando una prevalencia del 0.67% de 4189 casos de adultos con cardiopatías congénitas de los cuales solamente uno de ellos se presentó como una variante completa (2). En consecuencia, el conocimiento existente respecto a su pronóstico y evolución en pacientes gestantes se debe únicamente a reportes de casos en los cuales se sugiere una adecuada tolerancia del embarazo en ciertas pacientes (5–7) .

2. EXPOSICIÓN DEL CASO

Femenina de 24 años de edad cursando primer embarazo de 28 semanas la cual ingresa al servicio de urgencias por presentar disnea de esfuerzo. Como antecedentes refiere disnea de grandes esfuerzos y palpitaciones de inicio en la infancia, además de múltiples cuadros de infecciones de vías respiratorias los cuales fueron atribuidos a asma bronquial y manejados con broncodilatadores sin lograr mejoría de sintomatología. A su llegada al servicio de urgencias se presenta con los siguientes signos vitales: presión arterial: 100/70 mmHg, frecuencia cardíaca 72 lpm, frecuencia respiratoria: 21 rpm, SatO2: 97% al aire ambiente.

Al interrogatorio la paciente refirió disnea progresiva de dos semanas de evolución manifestada al subir escaleras, así como en situaciones de estrés emocional, cediendo al reposo y acompañándose de palpitaciones, ortopnea y disnea paroxística nocturna. A la exploración física se detecta soplo mesosistólico grado III en foco mitral sin irradiaciones, sin borramiento del segundo ruido y sin integrarse síndrome pleuropulmonar; por otro lado, no se evidenció ingurgitación yugular o edema de miembros periféricos. Se realiza electrocardiograma inicial en donde se evidencia un bloqueo incompleto de rama derecha del haz

de His. Mientras tanto en la ultrasonografía obstétrica se reporta producto único vivo en posición cefálica con frecuencia cardíaca fetal por encima de 160 lpm de manera persistente, así como oligohidramnios severo por lo que se decide interrupción del embarazo con desenlace fatal para el producto, siendo trasladada posteriormente a la unidad de cuidados intensivos para su monitorización.

De forma paralela se realiza ecocardiograma transesofágico inicial en donde se observa válvula aórtica bivalva condicionando estenosis aórtica severa con velocidad máxima de 4.1 m/segundos y área valvular por continuidad de 0.8 cm2; estenosis mitral crítica con área valvular de 0.6 cm2 asociada a válvula en paracaídas y membrana supravalvular, reportando FEVI de 53% por lo que se integra el diagnóstico de síndrome de Shone variante completa **(figura 1, 2 y 3).** Durante su hospitalización se lleva a cabo cateterismo cardíaco en donde se reporta coartación aórtica en segmento proximal de aorta descendente con diámetro de 14 mm y gradiente trans-coartación de 75 mmHg por lo que es intervenida mediante artoplastia y colocación exitosa de stent endovascular PALMAZ 14X25mm, obteniendo gradiente trans-coartación al término del procedimiento de 0 mmHg.

Se realiza ecocardiograma transtorácico de control en donde se confirma la permeabilidad del stent, aunque con dimensiones del anillo aórtico reducidas (18 mm) motivo por el cual se decide realizar estudio angiotomográfico **(figura 4)** con fines de evitar el desarrollo de mistmatch postquirúrgico (tamaño del stent pequeño para el área corporal). Se realiza angiotomografía computarizada aórtica no observando anormalidades o dilataciones a nivel de raíz aórtica ni aorta ascendente, evidenciando stent en cuanto a la aorta descendente permeable, tronco de la arteria pulmonar con diámetro conservado en todo su trayecto con una dimensión de 24 mm en su porción más ancha previo a la bifurcación **(figura 5).** En los días posteriores la paciente presenta mejoría de sintomatología por lo que es dada de alta con manejo farmacológico y seguimiento para valoración de resolución quirúrgica electiva de lesiones cardíacas restantes.



Figura 1: Ecocardiograma transesofágico, eje corto. Presencia de valvula aortica bivalva

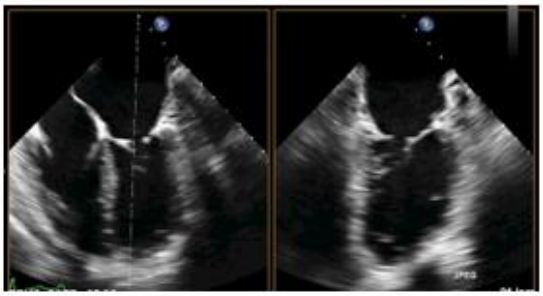

Figura 2: Ecocardiograma transesofágico, vista de 4 camaras y x-plane, enfocado a válvula mitral. Insercion de cuerdas tendinosas a un musculo papilar dominante (valvula mitral en paracaidas).

https://doi.org/10.55204/scc.v3i1.e88

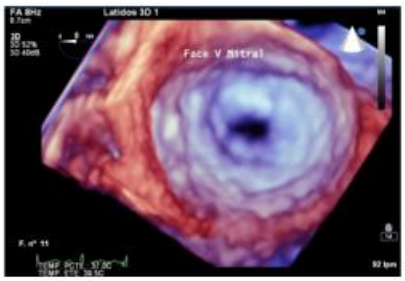

Figura 3: Ecocardiograma transesofágico con presentación en 3D de la válvula mitral vista "En-face" con limitación de su apertura.

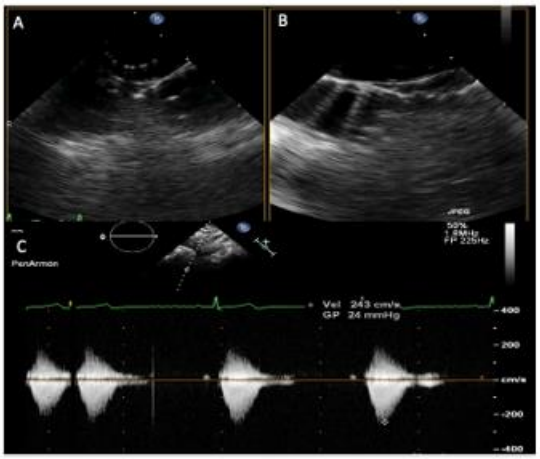

Figura 4: *A y B:* Ecocardiograma transesofágico de aorta. Se aprecia Stent en aorta torácica. *C:* Ecocardiograma transtorácico sin gradientes de recoartación.



Figura 5: Angiotomografía computarizada aórtica. Se muestra tronco de la arteria pulmonar con diámetro máximo de 24 mm previo a bifurcación.

3. DISCUSIÓN

El conocimiento existente acerca de la historia natural del síndrome de Shone durante el embarazo o puerperio se debe principalmente a reportes de casos en donde la gran mayoría de las pacientes tienen una variante incompleta (5).

Como se menciona en el artículo de Aslam et., al (2017) "a pesar de la rareza de esta patología, es una entidad poco reconocida" (p. 257) (2), lo cual puede deberse en gran medida a la alta variabilidad en la evolución clínica de estos pacientes. A pesar de ello, el diagnóstico temprano adquiere relevancia no solo para evitar la progresión de la enfermedad hacia una hipertensión pulmonar manifiesta asociada a peor pronóstico (8), sino también para la planificación y monitoreo de eventos asociados a mayores demandas funcionales como lo es el embarazo en donde existe un aumento del gasto cardíaco del 30-60% y una disminución de las resistencias vasculares sistémicas (9), esto con la finalidad de evitar complicaciones cardiovasculares maternas con un manejo multidisciplinario oportuno.

En el presente caso la evidencia de estenosis mitral y aórtica sintomática severa condicionaron un riesgo cardiovascular materno máximo, siendo definidas como lesiones clase IV de acuerdo con la clasificación de riesgo cardiovascular materno de la OMS (10), contraindicando completamente el embarazo.

En varios estudios poblacionales se ha determinado que la presencia de estenosis mitral y aórtica materna se asocian a un aumento en la incidencia de hospitalizaciones por falla cardíaca, edema agudo pulmonar y arritmias cardíacas, siendo el grado de gravedad de la lesión un importante factor predictor de eventos cardíacos (11–14) Por otra parte, a pesar de que la información respecto al desenlace fetal en las pacientes con síndrome de Shone es limitada, la presencia de lesiones presentes en la patología como la estenosis mitral y aórtica se han asociado a un aumento en el riesgo de restricción del crecimiento intrauterino, bajo peso al nacer y, en menor medida, muerte fetal o neonatal, lo cual parece encontrarse asociado al grado de gravedad de las lesiones (12,14).

No obstante en la publicación de Gardner et al. (2021) se reporta una serie de casos de pacientes gestantes con síndrome de Shone en donde se demuestra que el embarazo puede ser llevado a cabo de forma exitosa en algunas pacientes (5), sin embargo, en la totalidad de las pacientes del estudio el diagnóstico se había realizado de forma pregestacional ameritando al menos una cirugía cardíaca de reparación previa, destacando que en ninguna se reportó la variante completa del síndrome y, por lo tanto, es de esperarse un peor pronóstico materno y fetal en casos en donde coexistan la totalidad de las lesiones obstructivas del tracto de entrada y salida del ventrículo izquierdo o mayores grados de severidad en las lesiones individuales como en el caso presente.

Consideramos relevante que desde la publicación del artículo original de Shone et al. (1) se ha intuido que el grado de obstrucción mitral pudiera ser el determinante más importante en la evolución y pronóstico en la enfermedad, existiendo estudios posteriores en donde se asocia este hallazgo a una mayor severidad de hipertensión pulmonar con una subsecuente disminución en la sobrevida (15–17), sin embargo, es llamativo que a pesar de encontrar datos ecocardiográficos de estenosis mitral crítica en la paciente, esta haya tenido una evolución clínica relativamente estable a lo largo de su vida y no presentara hallazgos sugestivos de hipertensión pulmonar mediante las técnicas de imagen utilizadas.

Si bien la mayoría de los pacientes con obstrucciones congénitas del tracto de salida del VI experimentan de forma temprana datos clínicos de insuficiencia cardiaca que conducen a un diagnóstico temprano, un porcentaje excepcional puede tener síntomas tan discretos que pasan desapercibidos hasta la etapa adulta, por lo que es posible que mecanismos compensatorios produzcan un periodo relativamente largo de estabilidad clínica mediante al desarrollo de una hipertrofia “funcional” del ventrículo izquierdo asociado a una función contráctil supranormal, un bajo grado de estrés en la pared del VI, una dilatación pre- y post estenosis, así como el desarrollo de vasculatura colateral, lo cual finalmente terminara por “desenmascararse” en el embarazo debido a los cambios hemodinámicos asociados a un aumento del gasto cardiaco (18,19).

La mayoría de los pacientes con este síndrome requieren más de dos intervenciones quirúrgicas desde la infancia, siendo la reparación de la coartación aórtica el procedimiento realizado con mayor frecuencia en pacientes diagnosticados en la adultez (2). En este caso particular se decide tratar la coartación aórtica mediante la colocación de un stent endovascular logrando así mejorar su clase funcional de forma excepcional. Sin embargo, es necesario continuar con un seguimiento multidisciplinario estrecho con intención de determinar la necesidad de realizar una reparación de las lesiones restantes de forma electiva, tomando en cuenta que la intervención de estas en un mismo tiempo quirúrgico se ha asociado a resultados desfavorables (20).

4. CONCLUSIONES

Debido a la extrema rareza del síndrome de Shone consideramos que este caso puede aportar información útil respecto a la presentación de la enfermedad y a su evolución clínica en pacientes gestantes en donde mecanismos cardiacos compensatorios pudieran “enmascarar” las lesiones del tracto de entrada y salida del ventrículo izquierdo, llevando a cabo una vida sin algún impacto clínico o con limitaciones leves en su funcionalidad y manifestarse posteriormente de forma abrupta o progresiva en periodos de alta demanda cardíaca como el embarazo. En estos casos es importante realizar un diagnóstico temprano con el objetivo de llevar a cabo una evaluación clínica multidisciplinaria para implementar medidas terapéuticas capaces de retrasar la aparición de complicaciones asociadas a un pronóstico pobre.

FINANCIACIÓN

Debido a la naturaleza de la publicación (reporte de caso clínico) no se tuvo financiación de ningún tipo.

CONFLICTO DE INTERESES

Los Autores declaran no tener conflicto de intereses con su investigación

CONTRIBUCIÓN DE AUTORÍA

Participar activamente en:	*Autor 1.*	*Autor 2*	*Autor 3*	*Autor 4*	*Autor 5*
Conceptualización	X	X	X		
Análisis formal	X	X			
Adquisición de fondos					
Investigación	X	X		X	X
Metodología	X		X		X
Administración del proyecto				X	
Recursos					
Redacción –borrador original	X	X	X		
Redacción –revisión y edición	X	X	X		
La discusión de los resultados	X	X	X	X	X
Revisión y aprobación de la versión final del trabajo.	X	X	X	X	X

RECONOCIMIENTO A REVISORES:

La revista reconoce el tiempo y esfuerzo del editor Jacinto Perez, y de revisores anónimos que dedicaron su tiempo y esfuerzo en la evaluación y mejoramiento del presente artículo.

REFERENCIAS

1. Shone JD, Sellers RD, Anderson RC, Adams P, Lillehei CW, Edwards JE. The developmental complex of "parachute mitral valve," supravalvular ring of left atrium, subaortic stenosis, and coarctation of aorta. Am J Cardiol. junio de 1963;11(6):714-25.

2. Aslam S, Khairy P, Shohoudi A, Mercier LA, Dore A, Marcotte F, et al. Shone Complex: An Under-recognized Congenital Heart Disease With Substantial Morbidity in Adulthood. Can J Cardiol. febrero de 2017;33(2):253-9.

3. Moustafa SE, Lesperance J, Rouleau JL, Gosselin G. A forme fruste of Shone's anomaly in a 65 year-old patient. McGill J Med MJM Int Forum Adv Med Sci Stud. enero de 2008;11(1):19-21.

4. Jain CC, Warnes CA, Egbe AC, Cetta F, DuBrock HM, Connolly HM, et al. Hemodynamics in Adults With the Shone Complex. Am J Cardiol. septiembre de 2020;130:137-42.

5. Gardner R, Durbak E, Baird R, Singh K, Chapa J, Majdalany D. Pregnancy in Patients with Shone Complex: A Single-Center Case Series. Congenit Heart Dis. 2022;17(2):147-60.

6. Sachse K, Hannallah M. The Anesthetic Management for Cesarean Delivery in a Patient with Shone's Syndrome. Anesth Analg. noviembre de 2008;107(5):1652-4.

7. Bhatia K, Eccles J, Meessala DK. Anesthetic management of a parturient with Shone's syndrome -a case report with review of literature. Korean J Anesthesiol. agosto de 2021;74(4):342-9.

8. Narvencar KPS, Costa AKJ e, Patil VR. Shone's complex. J Assoc Physicians India. mayo de 2009;57:415-6.

9. Robson SC, Hunter S, Boys RJ, Dunlop W. Serial study of factors influencing changes in cardiac output during human pregnancy. Am J Physiol-Heart Circ Physiol. abril de 1989;256(4):H1060-5.

10. Regitz-Zagrosek V, Roos-Hesselink JW, Bauersachs J, Blomström-Lundqvist C, Cífková R, Bonis MD, et al. 2018 ESC Guidelines for the management of cardiovascular diseases during pregnancy. Eur Heart J. septiembre de 2018;39(34):3165-241.

11. Lewey J, Andrade L, Levine LD. Valvular Heart Disease in Pregnancy. Cardiol Clin. febrero de 2021;39(1):151-61.

12. Tsiaras S, Poppas A. Mitral valve disease in pregnancy: outcomes and management. Obstet Med. marzo de 2009;2(1):6-10.

13. Silversides CK, Colman JM, Sermer M, Siu SC. Cardiac risk in pregnant women with rheumatic mitral stenosis. Am J Cardiol. junio de 2003;91(11):1382-5.

14. Orwat S, Diller GP, Hagen IM van, Schmidt R, Tobler D, Greutmann M, et al. Risk of Pregnancy in Moderate and Severe Aortic Stenosis. J Am Coll Cardiol. octubre de 2016;68(16):1727-37.

15. Robich MP, Stewart RD, Zahka KG, Krasuski RA, Hanna M, Blackstone EH, et al. Two Cases of Late Shone Syndrome With Pulmonary Hypertension. World J Pediatr Congenit Heart Surg. enero de 2016;7(1):100-3.

16. Lorenzo N, Claver E, Alió J, Aguilar R. Incomplete Shone's complex in the sixth decade of life: echo and cardiac magnetic resonance imaging assessment. Eur Heart J. septiembre de 2016;ehw390.

17. Tucker DL, Gupta S, Pande A, Mahboubi R, Hammoud MS, Ahmad M, et al. Mitral Valve Intervention, Pulmonary Hypertension, and Survival in 219 Shone's Syndrome Patients. Ann Thorac Surg. octubre de 2023;

18. Agasthi P, Pujari SH, Tseng A, Graziano JN, Marcotte F, Majdalany D, et al. Management of adults with coarctation of aorta. World J Cardiol. mayo de 2020;12(5):167-91.

19. Rhodes JF, Hijazi ZM, Sommer RJ. Pathophysiology of Congenital Heart Disease in the Adult, Part II. Circulation. marzo de 2008;117(9):1228-37.

20. Louis JDS, Bannan MM, Lutin WA, Wiles HB. Surgical Strategies and Outcomes in Patients With Shone Complex: A Retrospective Review. Ann Thorac Surg. octubre de 2007;84(4):1357-63.